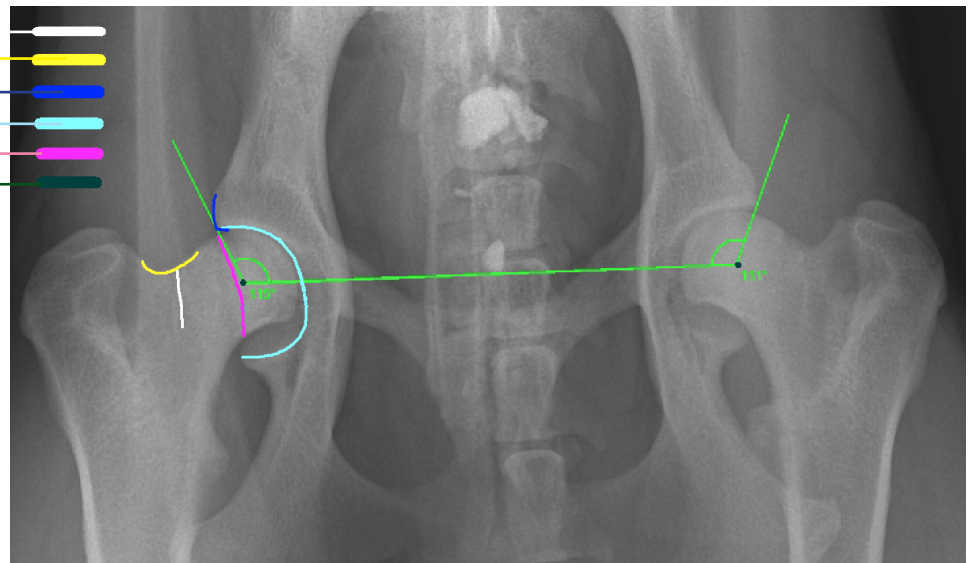


Hüftgelenkdysplasie: Bewertungskriterien

Die Beurteilung der Hüftgelenke erfolgt nach den von der GRSK (Gesellschaft für Röntgendiagnostik genetisch beeinflusster Skeletterkrankungen bei Kleintieren, www.grsk.org) festgelegten Kriterien.

Das Hüftgelenk wird von der Hüftgelenkspfanne (Acetabulum) als Teil des Beckens und dem Oberschenkelkopf als Teil des Oberschenkelknochens (Femur) gebildet.

- Morganlinie
- Femurhals (Oberschenkelhals)
- Acetabulumrand (Pfannenrand)
- Acetabulum (Hüftgelenkspfanne)
- Dorsales Pfannendach
- Mittelpunkt des Femurkopfes und Winkeleintragung



Dieses Röntgenbild zeigt einen Ausschnitt. Für ein Gutachten müssen das Kreuzbein (mögliche Lendenübergangswirbel sowie die Kniescheiben) mit belichtet sein.

Bitte beachten Sie, dass ein Röntgenbild eine zweidimensionale Abbildung ist, das Acetabulum, die Hüftgelenkspfanne, umschließt den gesamten Femurkopf (Oberschenkelkopf), dies deuten die rosa und die hellblaue Linie an.

Alle im Bild bezeichneten Regionen werden bezüglich Lage oder Veränderungen in die Bewertung einbezogen. Zusätzlich wird der Norbergwinkel gemessen. Sämtliche Kriterien fließen mit einer bestimmten Gewichtung in das Beurteilungsergebnis ein. Zusätzlich dient ein Schweizer System den GRSK-Gutachtern als Orientierung:

Kriterium 1	Kriterium 2	Kriterium 3	Kriterium 4	Kriterium 5	Kriterium 6	Punkte
Norbergwinkel	Lage Femurkopfzentrum (FKZ) zum dorsalen Acetabulumrand (DAR)	Form des kranio-lateralen Acetabulumrandes	Ausbildung des subchondr. Knochens am Acetabulum	Form Femurkopf(K), Übergang Kopf-Hals(U), Femurhals(H) Femurkopf(K), Übergang Kopf-Hals (U), Femurhals (H)	Zubildung kaudolateral am Femurhals (Morganlinie)	
$\geq 105^\circ$	FKZ medial DAR ($>2\text{mm}$)	Lateral nachfassend	Fein, gleichmäßig dick	K: rund, deutlich abgesetzt	Nicht sichtbar	0
$\geq 105^\circ$ Gelenkflächen divergieren oder $<105^\circ$ Gelenkflächen parallel	FKZ medial (1-2mm)	horizontal	gleichmäßig dick	K: rund, schlecht abgesetzt U: keine Zubildungen H: walzenförmig	Falls gebeugte Aufnahme: kantige Zubildung	1
$\geq 100^\circ$	FKZ auf DAR	Leicht abgerundet oder minimale Zubildung	Lat.leicht verdickt, medial leicht reduziert	K: leicht abgeflacht U: leichte Zubildungen	Feiner scharfer Grat bis 1mm breit	2
$\geq 90^\circ$	FKZ lateral DAR (1-5mm) $>1/3$ des FK überdacht	Mittelgrad. abgerundet, leichtgrad. Zubildung, 2teilige Gelenkfläche	Lateral mittelgrad. verdickt, medial mittelgradig reduziert	K: mittelgrad. abgeflacht U: leichte Zubildung	(unscharfer) Grat bis 3mm breit	3
$\geq 80^\circ$	FKZ lateral DAR (6-10mm) $>1/4$ des FK überdacht	Stark abgerundet mässige Zubildung	Lateral stark verdickt oder nur lat. ausgebildet	K: mittelgrad. verformt U: mittelgrad. Zubildung	Leiste mehr als 3mm breit	4
$< 80^\circ$	FKZ lateral DAR ($<1/4$ des FK überdacht)	Rand fehlt Pfanne massiv verformt	Verschmilzt mit lateral. Beckenrand oder fehlt	K: massiv verformt U: massive Zubildung	Leiste überlagert durch weiträumige Exostosen	5

Nomenklatur RSV2000	andere Bezeichnungen	Punkte nach Schweizer System
A	normal, kein Hinweis für HD	0 - 2
B	fast normal, Übergangsform	3 - 6
C	leichte HD, noch zugelassen	7 - 12
D	mittlere HD	13 - 18
E	schwere HD	> 18

Flückiger 1995

dorsal = zum Rücken hin

kaudal = zur Rute hin

kranial = zum Kopf hin

lateral= seitlich

medial = mittig

Exostose = Volksmund: Überbein

Sie möchten mehr wissen? www.grsk.org